XXIV Congresso Nazionale S.I.Di.L.V. – Lecce 23-25 Settembre 2026

ANAPLASMOSI EQUINA: DIAGNOSI MOLECOLARE E IDENTIFICAZIONE CITOLOGICA DI *Anaplasma Phagocytophilum*

ISTITUTO ZOOPROFILATTICO SPERIMENTALE DELL'UMBRIA E DELLE MARCHE "TOGO ROSATI"

SOCIETÀ ITALIANA DI DIAGNOSTICA DI LABORATORIO VETERINARIA

S. Spina[1], D. Cruciani[1], V. Piscioneri[1], M. Torricelli[1], M. Biagetti[1], S. Costarelli[1], S. Crotti[1]

[1]Istituto Zooprofilattico Sperimentale dell'Umbria e delle Marche "Togo Rosati" (IZSUM), Perugia



INTRODUZIONE

Anaplasma phagocytophilum è un batterio Gram-negativo intracellulare obbligato appartenente alla famiglia *Anaplasmataceae*, ordine *Rickettsiales*. Il microrganismo è l'agente eziologico dell'anaplasmosi granulocitica in uomo e animali ed è trasmesso principalmente da zecche del genere *Ixodes ricinus* in Europa, *Ixodes scapularis* nel continente americano. Il batterio mostra un marcato tropismo per i granulociti neutrofili, all'interno dei quali forma caratteristiche inclusioni citoplasmatiche denominate **morule**. L'infezione è considerata una zoonosi emergente di rilevanza sia medica che veterinaria, in relazione alla crescente diffusione dei vettori, ai cambiamenti climatici e all'aumento delle interazioni tra fauna selvatica, animali domestici e uomo. Numerose specie animali possono fungere da ospiti e *reservoir* naturali, tra cui cervidi, roditori, cani, cavalli e ruminanti domestici. Nel **cavallo**, l'infezione può manifestarsi con febbre, letargia, edema degli arti, atassia e alterazioni ematologiche quali trombocitopenia e leucopenia, sebbene siano possibili anche forme subcliniche.

SCOPO

Nel presente lavoro descriviamo un caso di anaplasmosi equina, nota anche come ehrlichiosi granulocitica equina (EGE). La diagnosi è stata condotta attraverso tecniche molecolari (PCR e sequenziamento Sanger), affiancate dall'osservazione diretta di aggregati intracitoplasmatici di batteri (morula) su striscio di sangue periferico.

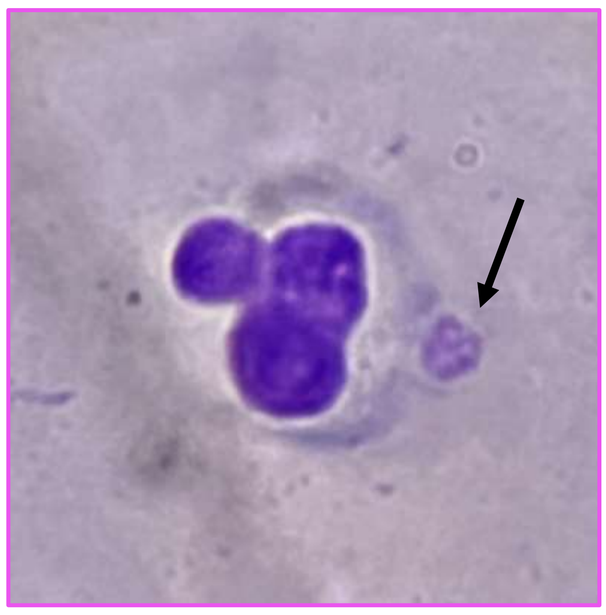

Figura: Osservazione al microscopio ottico (100x) dello striscio ematico con evidenza di **morule nei granulociti neutrofili** (inclusioni citoplasmatiche caratteristiche di *A. Phagocytophilum*).

MATERIALI E METODI

Un campione di sangue equino è stato inviato presso l'Istituto Zooprofilattico Sperimentale dell'Umbria e delle Marche "Togo Rosati" per la ricerca di agenti patogeni trasmessi da zecche. Dopo l'estrazione del DNA mediante QIAamp DNA Mini Kit (Qiagen®), il campione è stato sottoposto a PCR per la ricerca di *Anaplasma* spp e *Babesia* spp. Sullo stesso campione sono state effettuate in un secondo momento, indagini di tipizzazione molecolare e sequenziamento genico, oltre ad esame citologico su striscio di sangue periferico, colorato con Diff-Quick.

RISULTATI

- Le indagini molecolari hanno evidenziato **positività per *Anaplasma*** spp. Si è quindi proceduto con una ulteriore caratterizzazione molecolare mediante **pannello di tipizzazione specifico** per *A. ovis*, *A. marginale*, *A. phagocytophilum*, *A. bovis* e *A. centrale*.
- Il campione è risultato **positivo per *A. phagocytophilum***. Il prodotto di amplificazione è stato quindi sottoposto a **sequenziamento Sanger**, confermando il dato ottenuto in PCR, evidenziando una **percentuale di identità del 99,82%.**
- L'esame dello **striscio ematico mediante microscopia ottica in immersione (100×)** ha evidenziato **morule intracitoplasmatiche nei granulociti neutrofili**, reperto compatibile con infezione da *A. phagocytophilum*.
- La ricerca di ***Babesia* spp è** risultata negativa.
- I risultati molecolari e microscopici hanno pertanto **confermato la diagnosi di ehrlichiosi granulocitica equina (EGE).**

DISCUSSIONE

- L'uso combinato di PCR e l'osservazione diretta delle morule nei granulociti neutrofili ha permesso una diagnosi rapida e accurata.
- Considerata la natura zoonotica del patogeno e la crescente diffusione dei vettori, risulta fondamentale mantenere un elevato livello di sorveglianza epidemiologica, soprattutto nelle aree endemiche per zecche del genere *Ixodes*.
- La diagnosi precoce e il tempestivo riconoscimento dei casi clinici rappresentano strumenti fondamentali per contenere la diffusione dell'infezione e ridurne l'impatto sanitario, sia in ambito veterinario sia, potenzialmente, in quello umano.

CC BY

LA **BIBLIOGRAFIA** E' CONSULTABILE PRESSO GLI AUTORI